



| HYFLEX CM



RESEÑA

Segundo molar inferior derecho con diagnóstico de pulpitis.
La Rx. Preoperatoria muestra en dicha pieza dentaria una anatomía con conductos radiculares con 3 curvaturas en la raíz mesial.

Instrumentación realizada con **HyFlex CM** y obturación con cono único .04 y AH26 como sellador. Se verifica en la Rx postoperatoria como los instrumentos pudieron conformar adecuadamente la compleja anatomía.



DR. SANTIAGO FRAJLICH

Profesor Emérito de Endodoncia
Universidad del Salvador
Asociación Odontológica Argentina

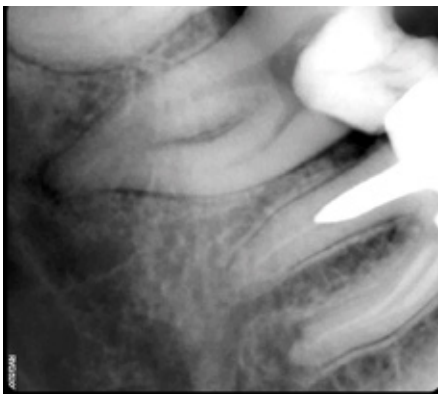


Foto 1: Imagen Preoperatoria

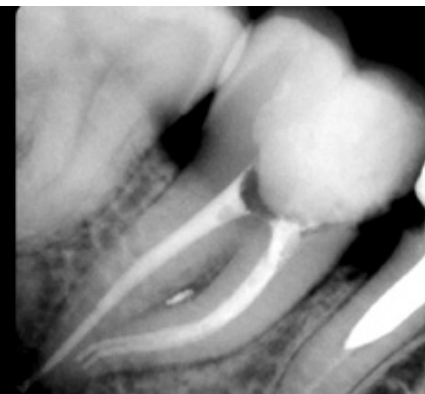


Foto 2: Imagen Postoperatoria



HyFlex^{CM}

6 CONTROLLED MEMORY FILES

COLTENE

